Aus der Chirurgischen Universitäts-Klinik München
Geh.-Rat Prof. Dr. Lexer †

Ein Fall von Frakturen-Behandlung mit Knochen-Transplantat

Inaugural-Dissertation

zur

Erlangung der Doktorwürde in der gesamten Medizin

verfaßt und einer

Hohen Medizinischen Fakultät der Bayerischen
Ludwig-Maximilians-Universität zu München

vorgelegt von

Josef Ferdinand Shedlawski
aus Wilkes Barre (Penna)

München 1939
Universitäts-Buchdruckerei von Dr. C. Wolf & Sohn

Aus der Chirurgischen Universitäts-Klinik München
Geh.-Rat Prof. Dr. Lexer †

Ein Fall von Frakturen-Behandlung mit Knochen-Transplantat

Inaugural-Dissertation

zur

Erlangung der Doktorwürde in der gesamten Medizin

verfaßt und einer

Hohen Medizinischen Fakultät der Bayerischen
Ludwig-Maximilians-Universität zu München

vorgelegt von

Josef Ferdinand Shedlawski
aus Wilkes Barre (Penna)

München 1939
Universitäts-Buchdruckerei von Dr. C. Wolf & Sohn

Gedruckt mit Genehmigung der Medizinischen Fakultät
der Bayer. Ludwig-Maximilians-Universität zu München

Referent:
Professor Dr. *von Seemen*

Tag der mündlichen Prüfung:
21. September 1939

R. UNIV.
BIBLIOTHEEK
LEIDEN

Meinen lieben Eltern!

Digitized by the Internet Archive
in 2026

https://archive.org/details/IA41554006_0146

Für die typischen Brüche des Oberschenkels sind heute die Behandlungsregeln im allgemeinen feststehende:

Der Zugverband hat sich durchgesetzt und ist heute in der Form des Drahtzugverbandes nach *Klapp* und *Kirschner* gebräuchlich. Je nach der Frakturform wird der Zug an der tuberositas tibiae, suprakondylär am Femur oder am Calcaneus angelegt. Meist wird der Zug heute in Semiflexion des Kniegelenkes auf der *Braun*schen Schiene durchgeführt, oder in der Lagerung nach *Magnus*. Die damit erzielten Ergebnisse sind im allgemeinen sehr gut.

Allgemeines über Indikationen bei der Frakturbehandlung.

Es handelt sich um zwei Aufgaben, nämlich die Wiederherstellung aus einer pathologisch veränderten Gestalt und die Beseitigung einer Störung der Funktion. Je mehr ein Verfahren beiden Indikationen gerecht wird, desto stärker nähert es sich dem Ideal.

Die Methode, die am sichersten das Ziel einer anatomischen Restitutio ad integrum anstrebt, ist die blutige Frakturbehandlung. Der Bruch wird operativ angegangen, die Fragmente werden in offener Wunde in eine erwünschte Lage gebracht und mit mechanischen Mitteln in dieser erhalten. Das andere Extrem bildet die funktionelle Behandlung; an der anatomischen Situation wird nichts geändert, sondern während der Bruch irgendwie heilt, wird die Functio laesa beseitigt, die Gelenke werden mobilisiert und der Bewegungsapparat durch Massage und medicomechanische Maßnahmen wieder arbeitsfähig gemacht. Die beiden Methoden des fixierenden Verbandes nach Reposition und der permanenten Extension nehmen eine Mittelstellung ein, indem sie sowohl die anatomische, wie die funktionelle Wiederherstellung anstreben. Mit keinem der vier Verfahren kann man alle Frakturen behandeln, jedes hat seine besonderen Indikationen und seine Einschänkungen. Und nicht nur der besondere klinische Fall, die Art des Bruches und die Stellung der Fragmente bestimmen diese Indikation, sondern auch die äußeren Umstände, nicht zum mindesten das technische Können des Arztes, der Grad seiner chirurgischen Leistungsfähigkeit, das Vorhandensein von Hilfsmitteln, die Möglichkeit der Ueberwachung während der Behandlung sprechen sehr wesentlich mit.

Durch die Möglichkeit der Röntgenkontrolle sind naturgemäß die Ansprüche von Arzt und Patient auf gute anatomische Heilung immer mehr gestiegen. Vor besonders schwierige Aufgaben sieht sich der Arzt dann gestellt, wenn es sich um die schweren Brüche handelt, die im heutigen modernen Verkehr entstanden sind. Die starken Gewalten, die dabei einwirken, führen zu schwersten Verletzungen, zu Stück- und Splitterbrüchen der Gliedmaßen, deren Reposition und Retention sehr schwierig sein kann. Dazu kommt noch, daß es sich meist um mehrfache Brüche und häufig um offene, also komplizierte Brüche handelt. Alle Methoden der modernen Chirurgie müssen hier angewendet werden, um ein gutes Resultat zu erzielen, um den Patienten vor drohendem Krüppeltum zu bewahren.

Die blutige Frakturbehandlung bedeutet, daß wir einen geschlossenen Knochenbruch zu einem offenen, komplizierten machen. Und wenn es auch mit allen Vorsichtsmaßregeln der Aseptik geschieht, so kann doch die Möglichkeit einer Infektion nicht ausgeschlossen werden. Außerdem bedingt der operative Eingriff mit der Ausräumung des Frakturhaematoms und der Entblößung der Bruchstücke von Weichteilen eine unwillkommene Störung des Heilverlaufes an seinem Anfang. In der Tat pflegt die Konsolidierung einer blutig operierten Fraktur verzögert zu sein. Es ist also durchaus kein leichter Entschluß, eine Fraktur blutig anzugehen und es muß in jedem einzelnen Falle eine strenge Indikationsstellung verlangt werden.

Die Formulierung, daß ein Knochenbruch dann blutig operiert werden soll, wenn mit keiner der anderen Methoden zum Ziel zu kommen ist, wenn wir entweder die Bruchstücke nicht in eine erwünschte Lage zu bringen, oder nicht darin zu erhalten vermögen, dürfte kaum auf Widerspruch stoßen. Am leichtesten wohl wird der Entschluß gefaßt werden, wo es sich um die Befestigung oder die Entfernung kleiner Fragmente handelt, die den Gang eines Gelenkes stören, oder bei Rißbrüchen, deren Diastase sich durch irgend eine Einwirkung von der Haut aus nicht beeinflussen läßt. Der quere Rißbruch der Kniescheibe wird immer der Schulfall für die blutige Frakturbehandlung bleiben. Auch die Interposition von Weichteilen kann einmal zur Operation zwingen. Manche Brüche lassen sich erfahrungsgemäß schlecht oder gar nicht einrichten, oder nicht in reponierter Stellung erhalten. Dazu gehören manche Frakturen des Unterarmes, besonders der Querbruch der Speiche in der Diaphyse.

Ob man vom Schnitt aus nur die Bruchstücke reponiert, aufeinanderstellt und verzahnt, oder ob man sie durch mechanische Mittel, durch Drähte, Nägel oder Schrauben aneinander befestigt, oder ob man gar Fremdkörper, wie Bolzen, Schienen oder Laschen

für dauernd oder für beschränkte Zeit zurückläßt, — immer handelt es sich um eine Operation, welche an technisches Können, an Aseptik, an Assistenz und Instrumentarium Anforderungen stellt. Der beste Zeitpunkt der Operation wird verschieden angegeben, häufig wird die zweite Woche gewählt. Doch ist kaum dagegen etwas einzuwenden, daß die Fraktur, bei der die Indikation zum blutigen Eingriff gestellt ist, nach dem Abklingen des Schockzustandes operiert wird. Wichtig ist die Nachbehandlung insofern, als eine ganz besonders sorgfältige Fixation des operierten Gliedes gefordert werden muß. Und diese Ruhigstellung wird in der Regel wegen der verzögerten Konsolidation auch besonders lange fortgesetzt werden müssen.

Eine Art der Knochenfixation, welche früher viel verwendet wurde, heute aber keine große Rolle mehr spielt, ist die Bolzung. Sie besteht darin, daß in beide Markhöhlen ein Fremdkörper eingeschoben wurde, welcher dann die Aufrechterhaltung achsengerechter Stellung bewirkt. Für solche Bolzen wurden die verschiedensten Materialien, wie körpereigene Knochen, sterilisierte körperfremde Knochen, Elfenbeinstäbe, Hartgummistäbe, metallische Fremdkörper usw. verwendet.

Der Hauptnachteil der Methode des versenkten Fremdkörpers ist der Abschluß der Markhöhle. Daher legt *Neuhöffer* besonderen Wert darauf, daß der zur Bolzung verwendete Fremdkörper einerseits in der Markhöhle festsitzt, sie jedoch anderseits nicht vollkommen abschließt. Er erreicht dies dadurch, daß er dem Bolzen einen sternförmigen Querschnitt gibt.

Die Methode, die hier besprochen werden soll, ist die Anwendung der Autoplastik in Form eines kräftigen Knochenbolzens, durch den in bestimmten Fällen Reposition und Retention einer Fraktur möglich ist. Diese Methode rechnet bekanntlich nach *Lexer* mit dem lebenden Umbau des Transplantates, der sowohl vom Transplantatlager, wie auch aus eigenen Kräften erfolgt, wobei das mittransplantierte Periost eine große Rolle spielen kann. Deswegen sind zwei Dinge zu beachten: erstens ausgiebige Beseitigung des narbigen Gewebes mit Resektion des Knochens ins gesunde Gewebe, damit ein ernährungskräftiges Lager entsteht, zweitens peinlichste Blutstillung und Beseitigung von nekrotischen Fetzen, damit das Transplantat sofort Ernährungsanschluß an die umliegenden Weichteile bekommt. Ist dies geschehen, so beginnt der Transplantatumbau. *Lexer* hat darüber grundlegend berichtet.

Die anzulegenden Verbände haben darauf Rücksicht zu nehmen, daß man den Wundverlauf bequem verfolgen kann und etwa eintretende Wundinfektionen frühzeitig erkennen kann.

Es ist selbstverständlich, daß die Stellung der Bruchstücke in mehr

als einer Ebene und öfter röntgenologisch kontrolliert wird. Dabei darf die Gesamtstellung des Beines nicht übersehen werden, weil das Zusammenspiel von Hüft-, Knie- und Fußgelenk für die gute Funktion ausschlaggebend ist.

1. Unterschenkelaufnahme (15. 7. 37).

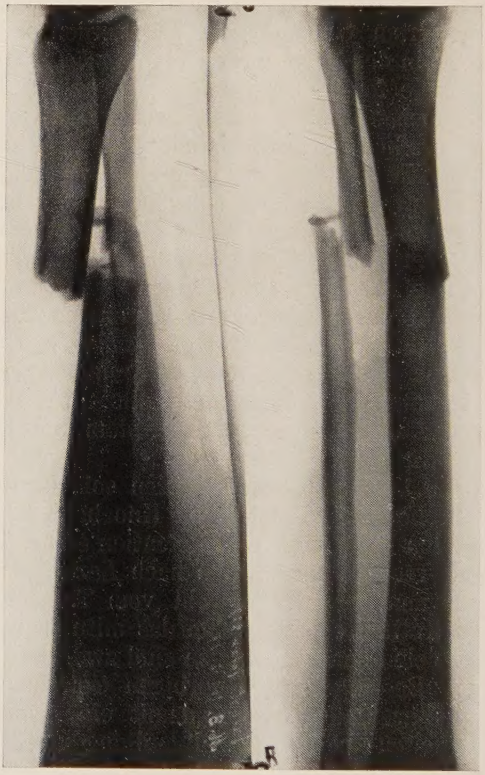

Ueber einen solchen Fall möchte ich im Folgenden berichten: Der Patient P. T., geboren 5. 1. 16 in Amerika, stud. med., verunglückte mit dem Motorrad auf der Fahrt nach Garmisch durch Zusammenstoß mit einem Lieferwagen. Er kam sofort nach dem Unfall in Behandlung des Schwabinger Krankenhauses. Es wurde folgender Befund erhoben: Großer muskulöser Mann in mittlerem Ernährungs-

zustand, blasses Aussehen, Schockzustand. An der Streckseite des linken Unterschenkels zwei große Perforationen der Haut, Unterschenkel selbst stark geschwollen, schmerzhaft, abnorme Beweglichkeit etwas oberhalb der Grenze des mittleren und unteren Drittels.

2. Hüftaufnahme (15. 7. 37).

Mächtiges Haematom der linken Hüfte. Dort erhebliche Schmerzhaftigkeit und abnorme Beweglichkeit.

Die sofort angefertigte Röntgenaufnahme ergab:

Querfraktur an der Grenze des mittleren und unteren Drittels des linken Schienbeines. Der Bruch ist ad longitudinem etwa um 1 cm

verschoben. Außerdem besteht Verschiebung in Schaftbreite nach der Weise, daß das untere Fragment um die ganze Breite des Querschnittes nach einwärts und aufwärts verschoben ist.

An der Hüfte fand sich ein Querbruch zwei Finger breit unterhalb der Linea infratrochanterica mit schalenförmiger Absprengung des Trochanter minor und Verschiebung desselben nach einwärts und aufwärts, sodaß die Kuppe des Trochanter minor nahezu das Hüftgelenk erreichte. Außerdem war an der Außenseite des Knochens ein 2 cm langes Knochenstück ausgesprengt. Schließlich war das periphere Schaftbruchstück des Oberschenkels nach einwärts und aufwärts verschoben, sodaß an dieser Stelle eine Verkürzung von etwa $1^1/_2$ cm zustande kam und zugleich eine Abknickung im Sinne der Adduktion entstand.

Eine operative Wundversorgung war wegen der Kleinheit der Wunde nicht nötig. Hingegen wurde in der Allgemeinbehandlung nach vorsichtiger Reinigung der Umgebung der Wunde und nach Ausdrücken der Blutgerinnsel aus der Hautöffnung die Wunde mit Jodoformgaze bedeckt. Dann wurde ein Calcaneusdraht angelegt, das Bein auf eine Kramerschiene gelegt. Der Zug wurde in Abduktionsstellung des Beines und in Mittelstellung des Kniegelenkes durchgeführt.

Trotz starker Belastung gelang es nicht, den Bruch am linken Oberschenkel durch den Zug soweit zu beeinflussen, daß eine befriedigende Stellung der Fragmente hätte erzielt werden können. Auch die Stellung des Unterschenkelbruches gestaltete sich nicht befriedigend.

Beim Röntgenbefund am 29. 7. 37 war das untere Bruchstück des Unterschenkelbruches noch lateral, oben und vorne verschoben, die Verkürzung noch nicht ausgeglichen.

Die Röntgen-Aufahme am linken Hüftgelenk ergab, daß das untere Schaftbruchstück um ganze Schaftbreite nach medial verlagert und im Adduktionssinn abgeknickt war. Auch die Verlagerung des Tuberkulum minus war in keiner Weise beeinflußt.

Unter diesen Umständen entschloß sich *Lexer* zur Operation, die am 9. 8. 37 in Allgemeinnarkose ausgeführt wurde:

Bogenschnitt unter dem Trochanter, entsprechende Längsverlängerung des Schnittes an der Außenseite des Oberschenkels. Ablösung des Glutaeus maximus, zunächst Freilegung der Trochantergegend und eines Fragmentes. Muskelzertrümmerungshöhle auf der Innenseite unterhalb des Halses, die Abduktoren scheinen jedoch gut erhalten zu sein. Nachdem das obere Trochanterfragment freigelegt ist, sowie die Weichteile mit Periost und mit periostalem Regenerat

(das periostale Regenerat ist sehr gering) wird auch das stark nach oben und innen verschobene untere Diaphysenfragment freigelegt, was nicht einfach ist, wegen der abwechselnden Zertrümmerungshöhlen und verschiedenen kleinen Splitter, die im Röntgenbild gar nicht auffallen. Die Spitze des freigelegten Fragmentes läßt sich in die Wunde durch Abduktion verschieben, aber nicht verzahnen. Es wird deshalb die blutige Knochenbruchvereinigung mit Hilfe von Knochentransplantat vorgenommen. Entnahme der Fibula rechts von etwa 20 cm Länge, größtenteils ohne Periost, da ein Defekt am Periost ja schon vorhanden ist. Dieses Fibulastück wird in das Diaphysenbett eingekeilt, bis es sehr fest sitzt. Der freiliegende Teil des Transplantates wird in eine vorher auf der Vorderseite der Trochantergegend geschaffene tiefe Rinne und gegen eine Stufe gestemmt, eingekeilt und mit Drahtnaht festgehalten. Die Muskulatur wird genau um das Transplantat herumgenäht. Vollständiger Verschluß der Wunde. In der gleichen Sitzung wurde nach Abnahme des Gipsverbandes bei gut aussehender Wunde die Verzahnung der Tibiafragmente vorgenommen.

Die am gleichen Tag vorgenommenen Röntgenkontrollaufnahmen ergaben:

Der linke Oberschenkel ist gebolzt, die Stellung ist gut. Unterhalb des Trochanter major ist eine doppelte Drahtnaht.

Die Röntgenaufnahme des linken Unterschenkels ergab: Das untere Bruchstück der Tibia ist um Schaftbreite nach außen verlagert, das untere Bruchstück der Fibula um zwei Drittel Schaftbreite nach innen, die Bruchstücke stehen etwa 1 cm von einander entfernt.

Bei der seitlichen Aufnahme weicht das obere Bruchstück etwas nach rückwärts ab.

Der weitere Verlauf der Erkrankung war dann folgender: Am Tag nach der Operation hatte sich der Zustand gebessert, der Kranke jammerte sehr über Druckschmerzen im Gips. Nahrungsaufnahme war wegen Erbrechens nicht möglich.

Am zweiten Tag nach der Operation hatte sich der Kranke von dem Eingriff nunmehr ganz erholt. Die Beschwerden, die durch den Gipsverband verursacht waren, hatten weitgehend nachgelassen. Da die Nahrungsaufnahme noch zu wünschen übrig ließ, wurde ein rectales Nährklystier verabreicht. Herzmittel und etwas Laudanon wurden weiter gegeben. Elf Tage nach der Operation hatte sich der Zustand weitgehend gebessert. Der Gipsverband wurde nach drei Wochen von dem Unterschenkel entfernt, aus dem das Knochenstück entnommen worden war. Die Wunde war per priman geheilt. Am linken Unterschenkel wurde der Gips zur Wundbehandlung gefenstert.

Am 29. 9., also ungefähr vier Wochen nach der Operation, hatte der Patient keine Beschwerden mehr. Das Allgemeinbefinden und die Eßlust waren gut.

3. Abbildung der linken Hüfte (9. 8. 37).

Am 21. 9., also sechs Wochen nach der Operation, wurde Becken- und Unterschenkelgips abgenommen und eine Röntgenkontrolle vorgenommen, sie ergab folgenden Befund:

Am linken Oberschenkel fanden sich noch wesentlich abgesplitterte Knochenmassen unterhalb des Kopfes im oberen Drittel des Schenkelschaftes.

Am linken Unterschenkel war die Stellung unverändert, im seitlichen Durchmesser war das untere Bruchstück etwas nach rückwärts verschoben. Es war bereits Callus nachzuweisen.

4. Abbildung des linken Unterschenkels (9. 8. 37).

Der Draht am Calcaneus wurde herausgenommen. Die Unterschenkelwunde granulierte gut. Eine Verbesserung der Stellung am Unterschenkel wurde in Evipannarkose vorgenommen, ein neuer Gips für den Unterschenkel wurde angelegt und das Bein auf eine Abduktionsschiene gelagert.

Sieben Wochen nach der Bolzung des Oberschenkels wurde mit

Massage für den Oberschenkel links und mit Bewegungsübungen und Massage für das ganze rechte Bein begonnen. Am 15. 10. 37, also neun Wochen nach der Operation, wurde der Verband abgenommen und eine Röntgenkontrolle durchgeführt. Die Frakturstücke des gebolzten Oberschenkels standen in guter Stellung. Da ein größerer Knochensplitter medizinisch zum Becken hin verlagert war und wahrscheinlich durch Teile des Periostes mit dem distalen Frakturstück in Verbindung stand, haben sich von diesem Knochensplitter aus zu dem proximalen und distalen Frakturstück hin ausgiebige Callusmassen gebildet. Weitere Callusmassen ließen sich an der äußeren Kontur der Frakturstelle feststellen. Röntgendiagnose: Frakturstücke des Oberschenkels nach Anlegung zweier Drahtschlingen in guter Stellung. Ausgiebige Callusbildung an der medialen Kontur der Frakturstelle (zwischen Knochensplitter und Frakturstelle) durch Verlagerung des Knochensplitters unter Mitnahme des Periostschlauches.

Am linken Unterschenkel waren die Frakturstücke der Tibia im Vergleich zu den Aufnahmen vom 29. 7. 37 gering abgewickelt. Sie zeigten einen nach lateral offenen stumpfen Winkel. Das distale Ende der Fibula stand um Schaftbreite nach medial verlagert. Im frontalen Durchmesser war im Vergleich zur Aufnahme vom 29. 7. die Verlagerung der Bruchstücke der Tibia um Schaftbreite und die Verkürzung aufgehoben. Die Bruchstücke zeigten noch einen geringen nach außen offenen Winkel. Das distale Bruchstück der Fibula zeigte eine Verlagerung nach hinten um Schaftbreite. Röntgendiagnose: Fraktur der Tibia und Fibula. Die Fraktur der Tibia stand in verbesserter Stellung, die Fraktur der Fibula in verschlechterter Stelllung. Vermehrte Callusbildung.

Am 5. 11. 37 wurde der Unterschenkelgips gefenstert im Bereich der ursprünglichen Wunde. Die Wunde war fast vollkommen verheilt und zeigte gute frische Granulationen. Wundbehandlung mit wechselnden Salbenverbänden.

Der Kranke machte bei orthopädischer Behandlung gute Fortschritte. Die linke Hüfte war gut beweglich. Die Beweglichkeit im linken Kniegelenk ging langsamer voran.

Am 13. 11. wurde der Unterschenkelgips abgenommen und das Bein nur noch auf der kurzen Volkmann-Schiene gelagert. Die Röntgenkontrolle ergab gute Stellung der Fraktur an der Tibia und reichliche Callusbildung. Die Fraktur des Oberschenkels stand gut. Der abgesprengte Trochanter minor war mit den anliegenden Teilen nach innen oben verlagert. Der Callus war ausgiebig.

Am 30. 11. wurde der Gips abgenommen. Der Patient durfte mit Zelluloidhülse gehen. Er wurde weiter orthopädisch behandelt.

Am 6. 12. wurde der Patient in ambulante Behandlung entlassen. Er konnte mit der Zelluloidhülse gut gehen und das Bein belasten. Das Hüftgelenk war nach allen Richtungen hin frei beweglich. Die

5. Amb. Oberschenkel (16. 12. 37).

Streckung im Kniegelenk war vollkommen frei, die Beugung passiv um 30° möglich. Am Fußgelenk war die Streckung frei, die Beugung um etwa 15° möglich. Die ambulant am 15. 12. 37 aufgenommenen Röntgenbilder ergaben gute Stellung der gebolzten Fraktur im linken Oberschenkel. Die Callusbildung hatte zugenommen. Die Stellung der Oberschenkelfraktur ist auch im seitlichen Bild gut.

An der Unterschenkelfraktur war die Stellung der Tibia gut, der Callus ausreichend. Bei der Fibula war das untere Bruchstück um Schaftbreite nach innen verlagert, mit kräftiger Callusbildung.

Durch die Operation am Femur mit der Einbolzung des 20 cm langen Fibulastückes in die Markhöhle des Femur und Einfügen dieses Bolzens in

6. Amb. Unterschenkel (15. 12. 37).

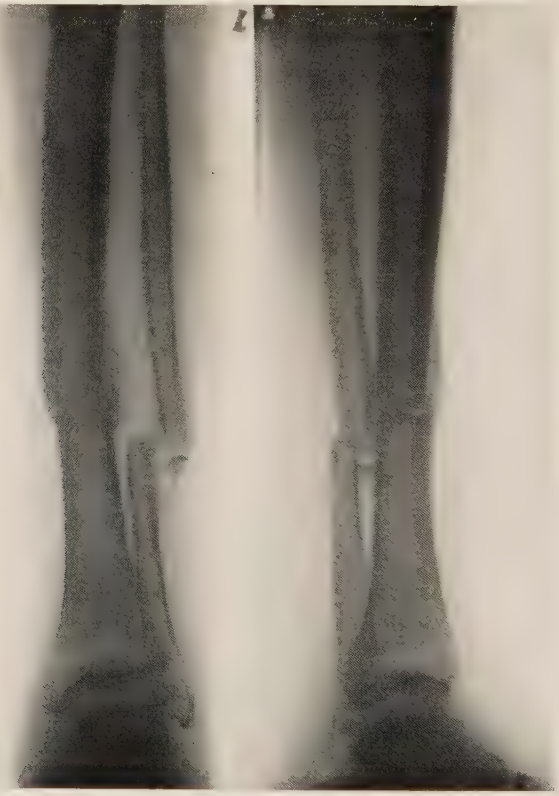

die auf der Vorderseite des Trochanterfragmentes geschaffene Rinne, gelang es einen guten Halt für die Retention der Fraktur zu gewinnen, die durch Anlegung einer zirkulären Drahtnaht zu einer vollkommenen wurde. Leider gelang es nicht, mit der Drahtnaht auch den hochgezogenen Trochanter minor wieder an den Schaft zu fixieren,

so daß späterhin sich zwischen Schaft und Trochanter minor gewaltige periostale Callusmassen entwickelten. Jedoch wurde durch den Eingriff eine gute Stellung der Fraktur erreicht. Die Abknickung im Sinne der Adduktion, die durch den großen unteren Hebel immer wieder zu fürchten war, trat nur ganz minimal ein, sodaß man von einer ausgezeichneten Stellung der Fragmente sprechen konnte und in dieser Stellung erfolgte auch die Konsolidation.

Die in der gleichen Sitzung verzahnte Unterschenkelfraktur forderte noch mehrmalige Korrektur in Narkose, da die Fraktur abrutschte. Aber auch hier war dann das Endergebnis durchaus befriedigend. Die Entlassung konnte mit freibeweglichem Hüftgelenk, mit freibeweglichem Fußgelenk und mit einer aktiven Beugefähigkeit des Kniegelenkes bis zum rechten Winkel erfolgen. Natürlich bedurfte die Muskulatur zu ihrer Wiederherstellung noch weiterer Fürsorge. Die endgültige Entlassung erfolgte am 24. 1. 38 nach Amerika. Durch Vermittlung des Herrn *Dr. Clay Ray Murray* (Medical Center Hospital) in New York City habe ich über den jetzigen Zustand des Verletzten folgenden Bericht erhalten.

Die Beweglichkeitsmöglichkeiten der Beine in Grade:

Linke Hüfte:	Innenrotation	— keine
	Außenrotation	— 5° (ca.)
	Flexion	— 45°
Linkes Knie:	Flexion	— 45°

Längenmaße der Beine:

Linkes Bein ca. 3,9 cm kürzer als das rechte. (Der Abstand rechts von der Spina iliaca anterior superior beträgt bis zum Malleolus internus 110,5 cm, links 109,2 cm.

Der jetzige Zustand der Muskulatur: Das linke Bein ist noch etwas atrophisch, Patient kann aber, ohne zu hinken, gehen. Die Stärke der Muskulatur des linken Beines beträgt ca. zwei Drittel im Vergleich zu der des rechten Beines. Er kann auf dem linken Bein stehen und das Knie leicht beugen, jedoch nur ganz gering.

Reflexe:

Patellarsehnenreflex gut auslösbar und seitengleich.

Achillessehnenreflex links herabgesetzt und nicht immer auslösbar.

Alle Narben sind gut verheilt bis auf die auf der linken Tibia gelegenen. Die Haut dieser Narbe ist dünn, pigmentiert und schält sich leicht ab. Sie hat die Neigung aufzubrechen, wenn kein elastischer Strumpf getragen wird.

1. Unterschenkelaufnahme (21. 2. 38).

2. Hüftaufnahme (21. 2. 38).

3. Hüftaufnahme (21. 2. 38).

Die Blutzirkulation im linken Bein, abwärts von dieser Narbe auf der Tibia und einschließlich der Zehen ist so schlecht, daß der Gebrauch eines elastischen Strumpfes notwendig wurde. Der neu gebildete Callus an dem Oberschenkelbruch ist von solcher Größe, daß er die Beweglichkeit im Hüftgelenk einschränkt, weil er an das Schambein anstößt. Eine weitere Resorption dieses Callus ist nicht wahrscheinlich. Die Bewegungseinschränkung des linken Knies ist nicht auf den Unfall selbst zurückzuführen, sondern auf die lange Ruhigstellung. Die zweite, dritte und vierte Zehe am linken Fuß sind Hammerzehen wegen der Verkürzung der Muskeln und Sehnen des Fußes. Die Hautsensibilitätsreflexe im ganzen Fuß, abwärts der Tibianarbe, sind schwach. Die Bewegungsmöglichkeit des Fußes ist eingeschränkt.

Der vorstehend beschriebene Fall zeigt wie so mancher andere, daß in besonders schwierigen Fällen frischer Frakturen die Anwendung der freien Knochenverpflanzung als Methode zur Behandlung herangezogen werden muß, sowohl zur Erzielung einer guten Stellung, wie auch zur Anregung rascher, kräftiger Konsolidation.

Zum Schlusse ist es mir ein aufrichtiges Bedürfnis des verstorbenen Herrn Geheimrat *Lexer*, der mir in liebenswürdiger Weise den besprochenen Fall überlassen hat, in tiefer Verehrung zu gedenken.

Literatur

Baldwin: Skin. grofting. med. rec. Bd. 98, 1919.

Bardenheuer: Die allg. Lehre von den Frakturen und Luxationen. Enke, Stuttgart 1907.

Bier: Ueber Regeneration, insbes. beim Menschen. Dtsch. mediz. Wochenschrift 1917—1919.

Bünger: Gräfes u. Walters Journ., Bd. 4. Berlin 1823.

Burckhardt: Knochenregeneration. Beitrag z. Klin. Chir. Bd. 137. 1926.

Borst: Die Verpflanzung normaler Gewebe. 7. intern. mediz. Kongreß London 1913.

Brunner: Handbuch der Wundbehandlung. Neue Deutsche Chir. Bd. 20, 2. Aufl. 1926.

Cusburg: Annals of surgery 1903.

Harrison: Roux' Arch. Bd. 30, 1910.

Helferich: Atlas und Grundriß der traumatischen Frakturen und Luxationen. München, Lehmann.

Kirschner: Paraffininjektion im menschl. Gewebe. Arch. f. path. Anat. Bd. 182, 1905.

Lexer: Lehrbuch der allg. Chir. 20, Aufl. 1934.

— Handbuch der prakt. Chir. Stuttgart, Enke, Bd. I.

— Die freien Transplantationen. Neue Deutsch. Chir. Bd. 26, 1919.

— Wiederherstellungschirurgie. Leipzig 1931.

— 20 Jahre Transplantationsforschung in der Chirurgie. Chir.-Kongr. Verhandl. 1925.

Lubarsch: Ueber Gewebezüchtung. Naturforschervers. Innsbruck 1924.

Magnus: Frakturen und Luxationen. J Springer, Berlin 1923.

Marchand: Der Prozeß der Wundheilung. Deutsche Chir. 1901.

v. Recklinghausen: Handbuch der allg. Pathologie des Kreislaufs und der Ernährung. Deutsche Chir. 1883.

Reverdin: Gaz. des Hôp. 1870. Nr. 4.

Shawan: The principle of blood grouping applied to skin grafting. Americ. J. med. Science. Bd. 157, 1919.

Wereschinski: Zur Frage über das Schicksal der Knochentransplantate. Arch. für klin. Chir. Bd. 136, 1925.

Lebenslauf.

Ich, Josef Ferdinand Shedlawski, wurde am 24. Juli 1909 in Wilkes Barre Pennsylvania U.S.A. geboren. Mit sechs Jahren kam ich in die Public School zu Plainsville, die ich acht Jahre besuchte. Im Jahre 1923 trat ich in die Plains Township High School in Plainsville Pennsylvania ein, die ich im Jahre 1927 absolvierte. Im gleichen Jahre ging ich auf die George Town University in Washington D.C., die ich bis zum Jahre 1932 besuchte und an der ich meine vormedizinischen und medizinischen (Physiken) Studien abschloß. Auf Vorschlag der medizinischen Fakultät der George Town University zu Washington D.C. erhielt ich ein Stipendium zur Fortsetzung und zum Abschluß meiner medizinischen Studien in Deutschland. Ich begab mich daher im Sommer 1933 nach München, wo ich mich im Sommersemester 1933 an der medizinischen Fakultät der Ludwig-Maximilians-Universität zu München immatrikulierte.

An dieser Universität habe ich ununterbrochen bis zum Herbst 1939 Medizin studiert.